REVISTA
CHILENA DE
UROLOGÍA

Rev. SCHU 2022; 87 (3): 42 - 46

CASOS CLÍNICOS – UROLOGÍA GENERAL

LEIOMIOMA VESICAL COMO CAUSA DE UROPATÍA OBSTRUCTIVA BAJA EN LA MUJER. REPORTE DE UN CASO

BLADDER LEIOMYOMA AS A CAUSE OF LOW OBSTRUCTIVE UROPATHY IN WOMEN. CASE REPORT

Camila Ondarza M.[1]; Egon Fassler N.[1]; Joaquín Gurovich H.[2]; María Von Bennewitz[3]; Maximiliano Escobar M.[4]

RESUMEN

Introducción: El 2-29% de los síntomas del tracto urinario inferior (STUI) en la mujer corresponden a obstrucción del tracto de salida (OTS). El diagnóstico es difícil y la causa más frecuente es la sobrecorrección en la cirugía de incontinencia.Los leiomiomas vesicales, según sus características, pueden causar STUI y OTS.

Caso Clínico: Adulta mayor con antecedente de obesidad y hemorroidectomía. Consultó por STUI, micción con maniobra de Credé; sin urgencia, incontinencia ni infecciones urinarias. Al examen físico, sin hallazgos relevantes. En la uroflujometría presentó: volumen miccional de 172 mL, flujo máximo (Qmax) de 9.3 mL/seg, curva asimétrica, prolongada y discontinua. El residuo post miccional fue 29 mL. El resto de la urodinamia evidenció deseos miccionales conservados, contracciones involuntarias del detrusor sin urgencia y presiones de 22 cmH2O con Qmax de 14 mL/seg. En la cistoscopía, se identificó una masa en unión uretro-vesical con mucosa indemne. Se realizó una resección transuretral (RTU). La biopsia informó leiomioma. La paciente evolucionó con regresión de STUI, sin complicaciones.

Discusión: Este constituye un ejemplo de OTS-m. La ausencia de cirugía de incontinencia, examen físico anodino y las características de la uroflujometría hicieron sospechar OTS. Se decidió realizar la urodinamia, pero resultó indeterminada (según índices de Solomon y Blaivas). La ausencia de compromiso mucoso hizo sospechar origen extramucoso, lo que se corroboró con la histopatología.

Conclusiones: El diagnóstico de OTS-m es complejo. Es imprescindible diferenciar OTS-m anatómico vs. funcional, especialmente con cistoscopía y urodinamia. Los leiomiomas son infrecuentes y pueden causar OTS. El tratamiento quirúrgico parece ser efectivo

ABSTRACT

Introduction: *2-29% of lower urinary tract symptoms (LUTS) in women correspond to lower urinary tract outlet obstruction. Diagnosis is difficult and the most common cause is overcorrection in incontinence surgery. Depending on their characteristics, bladder leiomyomas can cause LUTS and lower urinary tract outlet obstruction.*

Clinical Case: *Elderly woman with a history of obesity and hemorrhoidectomy. She consulted for LUTS, urination by Credé maneuver. Not an emergency, does not present incontinence or urinary infections. The physical examination reveals no relevant findings. In the uroflowmetry she presented: voiding volume of 172 ml, maximum flow (Qmax) of 9.3 ml/sec, asymmetric, prolonged and discontinuous curve. The post void residue was 29 ml. The rest of the urodynamics showed preserved micturition desire, involuntary detrusor contractions without urgency and pressure level of 22 cmH2O with Qmax of 14 ml/sec. Cystoscopy revealed a mass at the urethro-vesical junction with intact mucosa. A transurethral resection (TUR) was performed. The biopsy reported leiomyoma. The patient evolved and although had a regression of LUTS, had no complications.*

Discussion: *This is an example of lower urinary tract outlet obstruction. The absence of incontinence surgery, physical examination with uncertain results, and uroflowmetry characteristics led to suspicion of LUTO. It was decided to perform urodynamics, but it was indeterminate (according to the Solomon and Blaivas indices). The absence of mucosal involvement led to the suspicion of an extramucosal origin, which was confirmed by histopathology.*

Conclusions: *The diagnosis of lower urinary tract outlet obstruction is complex. It is essential to differentiate anatomical LUTO vs. functional, especially with cystoscopy and urodynamics. Leiomyomas are rare and can cause LUTO. Surgical treatment seems to be effective*

[2]Universidad de Chile, Santiago, Chile; [1]Universidad de Valparaíso, Viña del Mar, Chile; [3]Universidad Andrés Bello, Sede Viña del Mar, Viña del Mar, Chile; [4]Hospital Naval Almirante Nef, Viña del Mar, Chile.

Fecha de Recepción: 01-02-2022
Fecha de aceptación: 31-05-2022

Contacto:
joaquingurovich@gmail.com

Rev. SCHU 2022; 87 (3): 42 - 46

Introducción

Se estima que el 2-29 % de los síntomas del tracto urinario inferior (STUI) en la mujer se deben a obstrucción del tracto de salida (OTS) (1)(2)(3)(4). Esta gran variabilidad en prevalencia se debe a la baja sospecha diagnóstica, y al hecho de que existen múltiples criterios y nomogramas de parámetros urodinámicos La causa más frecuente de OTS es la cirugía de incontinencia urinaria, seguido de la estenosis de uretral. Otras causas menos frecuentes son el prolapso de órganos pélvicos, divertículos uretrales y quistes parauretrales.

Los leiomiomas vesicales son tumores mesenquimatosos benignos raros, corresponden a menos del 0,5 % (5) de los tumores en esta localización. Dentro de sus formas de presentación clínica se han descrito síntomas de vaciado y almacenamiento, hematuria, y masa palpable.

Caso clínico

Mujer de 69 años, autovalente, con antecedente de hipotiroidismo, obesidad, hipertensión arterial, trastorno ansioso-depresivo, colecistectomía laparoscópica y hemorroidectomía; consultó por 3 años de dificultad miccional: aumento de frecuencia miccional (incontable diurno, 5 – 10 nocturno), disminución de fuerza de chorro miccional, latencia, micción con maniobra de Credé y sensación de vaciado vesical incompleto. A la anamnesis dirigida, negó urgencia, incontinencia e infecciones urinarias. El examen físico resultó anodino, con ausencia de globo vesical y prolapso de órganos pelvianos, coloración pálida y brillante de mucosa genital (compatible con síndrome urogenital de la menopausia).

En los exámenes de laboratorio básico fueron los siguientes: glicemia 102 mg/dL, creatinina 0,68 mg/dL, orina completa normal, urocultivo negativo. En la uroflujometría (UFM) (ver Fig. 1), presentó una micción espontánea de 172 mL, con flujo máximo (Qmax) de 9.3 mL/seg, con una curva asimétrica, prolongada y discontinua. Se estimó un residuo post miccional (RPM) mediante ecografía no significativo (29 mL).

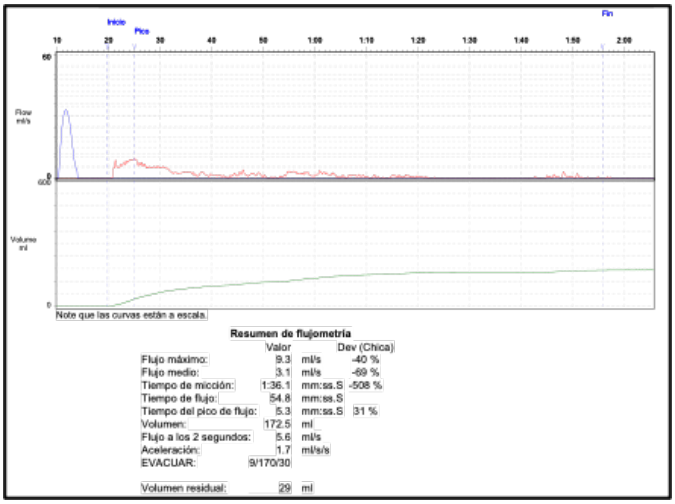

Figura 1. Uroflujometría

En el resto de estudio urodinámico (ver Fig. 2), el primer deseo miccional ocurrió a los 107 mL y el deseo imperioso, a los 460 mL. Se observaron contracciones involuntarias del detrusor que sin asociación a urgencia ni escape de orina involuntario. Las contracciones del detrusor alcanzaron de 22 cmH2O con Qmax 14 mL/Seg . Presentó escape involuntario de orina al Valsalva.

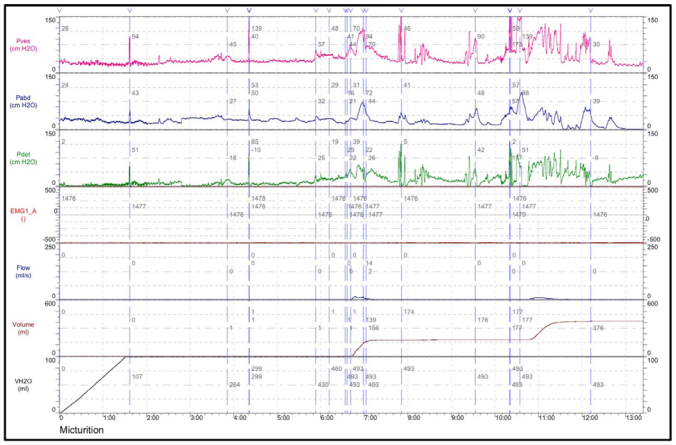

Figura 2. Urodinamia

En la cistoscopía flexible, previo al ingreso a vejiga, se observó un descenso del extremo proximal de la pared anterior de la uretra y del cuello vesical que disminuía el lumen de éste (ver Fig 3). Al ingresar en vejiga, se identificaron los meatos ureterales y la mucosa vesical sanos. En la retrovisión, se observó una masa en unión uretro-vesical, a expensas de pared anterior del cuello vesical, de base de implantación ancha, sin compromiso de la mucosa (ver Fig 4).

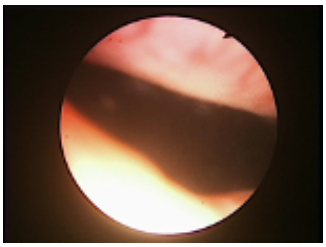

Figura 3. Descenso de pared anterior de extremo proximal de uretra y cuello vesical.

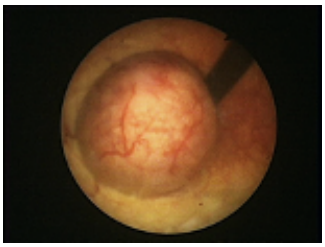

Figura 4. Masa en unión uretro -vesical

Se realizó una resección transuretral (RTU) con energía bipolar de la lesión y tejido uretral proximal, hasta dejar cuello amplio (sin obstrucción), sin daño esfinteriano. Se tomaron muestras para análisis anatomo-patológico. En el informe se describió: urotelio normotípico con fragmentos de musculatura lisa de estructura arremolinada, sin elementos atípicos, compatible con leiomioma.

A los dos meses de la cirugía, la paciente evolucionó satisfactoriamente: con menor frecuencia miccional (diurno 5-6, nocturno 4), chorro fuerte, sin hematuria. En la UFM postoperatoria, el volumen miccional fue de 150 mL y el residuo post miccional resultó ser no significativo según la estimación ecográfica (30 mL). El Qmax fue 14,7 mL/seg. La curva fue asimétrica, prolongada y continua, compatible con obstrucción (ver Fig. 5).

Rev. SCHU 2022; 87 (3): 42 - 46

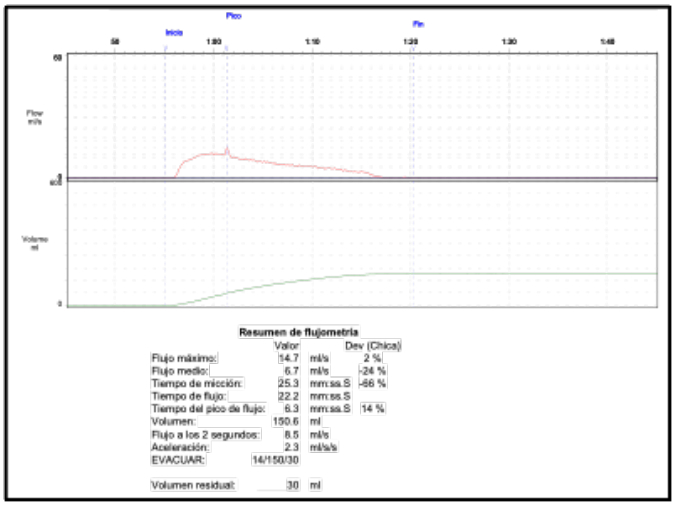

Figura 5. Uroflujometría postoperatoria

En la cistoscopía de control, previo al ingreso a la vejiga, se observó el cuello vesical deformado por tejido que caía de la pared anterior de la uretra proximal, ocupando el lumen de ésta (ver Fig 6). Al ingresar a la vejiga, los meatos ureterales y las paredes no tenían lesiones, tumor ni ca´lculos. En la retroversión, se apreció tejido residual a nivel del cuello vesical (ver Fig. 7 y 8). A pesar del tejido residual, la paciente evoluciona favorablemente, asintomática, sin necesidad de reintervención quirúrgica por el momento.

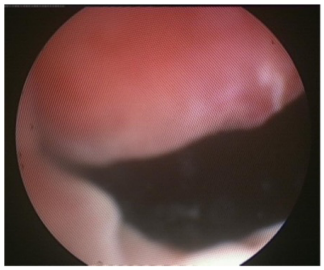

Figura 6. Descenso de pared anterior de tercio proximal de uretra.

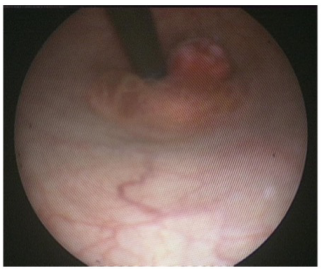

Figura 7. Tejido residual a nivel del cuello vesical (retrovisión)

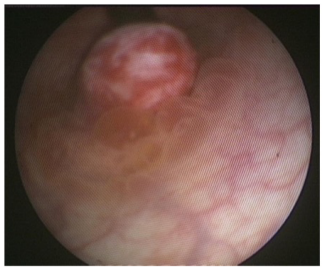

Figura 8. Tejido residual a nivel del cuello vesical (retrovisión)

Revisión de la literatura

La OTS en la mujer es de difícil diagnóstico, suele ser tardío por falta en sospecha y de criterios diagnósticos bien establecidos(6). La International Continence Society (ICS) la ha definido como una obstrucción durante la fase miccional caracterizada por un aumento de la presión del detrusor (Pdet) y una disminución del flujo urinario (7). Por eso, el diagnóstico preciso requiere una evaluación urodinámica que incluya un estudio flujo/presión. Clínicamente, múltiples STUI pueden estar presentes. Estos no se limitan solo a síntomas de la fase miccional. Se ha observado que los síntomas de fase de llenado son los más frecuentes, siendo la poliaquiuria el principal. Los síntomas de vaciado están presentes en hasta un 60 % de los casos, llegando a un 92 % cuando se considera solo a las pacientes con obstrucción anatómica(1). Dado lo inespecífico de la sintomatología, se debe tener una alta sospecha ante pacientes con STUI de vaciado que no respondan a tratamiento convencional. La OTS puede presentarse también en ausencia de STUI, con complicaciones como infección del trato urinario recurrente y retención urinaria tanto aguda como crónica (8) Desde un punto de vista fisiopatológico, las causas de OTS en la mujer se clasifican en 2 grupos: funcionales (no neurológicas y neurológicas) y anatómicas. Las primeras se deben a una falla en la relajación del cuello vesical, el complejo esfinteriano o la musculatura del piso pélvico durante la fase miccional. En las de causa anatómica, existe un factor mecánico obstructivo. Dentro de ellas se encuentran la cirugía de incontinencia, el prolapso de órgano pélvico, estenosis uretral, divertículo uretral, carúncula uretral, neoplasias uretrales y masas parauretrales o vesicales, las cuales deben buscarse dirigidamente durante el examen físico, estudio imagenológico y endoscópico. En cuanto al estudio inicial, la uroflujometría y el RPM permiten evidenciar una alteración miccional. Sin embargo, alteraciones encontradas pueden deberse tanto a hipoactividad del detrusor como OTS. Múltiples estudios han evaluado distintos puntos de corte en Qmax y RPM tanto para el diagnóstico de OTS como para la causa anatómica de la funcional; ninguno de ellos ha logrado una sensibilidad y especificidad aceptable (9) (10) (11). La uretrocistoscopía permite visualizar factores obstructivos mecánicos/anatómicos, entregando información sobre su naturaleza, localización y calibre, y es considerado parte esencial del estudio diagnóstico (8)

El estudio flujo-presión es el pilar del diagnóstico de OTS. La definición general de OTS y sus parámetros urodinámicos han sido bien establecidos y validados en población masculina, la definición urodinámica de OTS femenina aún es materia de controversia. Múltiples criterios urodinámicos han sido postulados, pero ninguno se ha establecido como estándar debido a la falta de validación clínica. Uno de los nomogramas mas conocidos es el de Blaivas/Gruotz desarrollado en base a Qmax en uroflujometría y Pdet en el estudio flujo/presión. Sus principales críticas son el hecho de comparar parámetros de micciones distintas, y existen datos que sugieren que sobreestima la presencia de obstrucción al ser comparado con otros criterios diagnósticos (12). Nitti et al. (13) sugirió la utilidad de criterios videourodinamicos de BOO, definido como la evidencia radiográfica de obstrucción entre el cuello vesical y la uretra distal en presencia de contracción sostenida del detrusor (13) . Akikwala et al. (12) destacó una concordancia diagnóstica de un 87,8 % al compararse con otros criterios. Sin embargo, ambos métodos carecen de evidencia que respalde su validez clínica, en particular con respecto al valor predictivo de los resultados de intervención (14) .

Solomon y Greenwell desarrollaron un nomograma basado en PdetQma y Qmax de pacientes con evidencia radiográfica de obstrucción,

el cual permite de forma alternativa el cálculo del Índice Female BOO Index (BOOIf = PdetQmax – 2,2 x Qmax). Siendo la probabilidad de obstrucción de <10 % , 50 % y >90 % , con valores de <0, >5 y >18, respectivamente. El evaluar su nomograma en una cohorte de validación de 350 mujeres con estudio videourodinámico por STUI refractario, lograron una sensibilidad 0,94 y especificidad 0,93 (15) . El nomograma de Solomon y Greenwell ha sido recientemente validado en un estudio de 21 pacientes con BOO con distintos diagnósticos, asintomáticas posterior a cirugía, realizándose evaluación urodinamica pre y post operatoria, presentando una probabilidad promedio de obstrucción de 0,68 previo a la cirugía y de 0,08 posterior al tratamiento (16).

Los leiomiomas vesicales son causa poco frecuente de OTS. Son tumores mesenqueimatosos benignos que corresponden a menos del 0,5 % (5) de los tumores en esta localización. Su etiología es desconocida. Las publicaciones sobre este tema constituyen reportes o series de casos.

Los reportes iniciales no mostraron diferencias por sexo (17). Sin embargo, los más recientes (con mayor número de casos) han descrito que alrededor de ¾ partes de los pacientes son mujeres y más del 80 % de ellas tienen edades entre 20 y 60 años (18)(19)(20). 20 – 33 % de los pacientes son asintomáticos (18)(19)(20), siendo casi la totalidad de sexo femenino (19). Los motivos de consulta varían según las series. Se han descrito síntomas de vaciado (24 -49 %) y de almacenamiento (38-50 %), hematuria (10-20 %), masa palpable (30 %), dolor en flanco-lumbar y falla renal (18)(19)(20). En la macroscopía, son tumores de tamaño y peso variable, bien delimitados, de color blanquecino y de aspecto arremolinado (17). En la microscopía, los leiomiomas vesicales se componen de fascículos de fibras musculares lisas separados por tejido conectivo. No presentan características infiltrantes, actividad mitótica, atipia celular ni necrosis (21)(22). En general, no existe compromiso de la mucosa. En inmunohistoquímica, existe tinción positiva para actina de músculo liso y tinción negativa para Ki-67(22). No se ha descrito transformación maligna.

Según su ubicación, los leiomiomas vesicales se han clasificado en endovesicales (51 %), intramurales (30 %) y extravesicales (16 %) (19) (23). Se ha descrito que la zona más frecuentemente afectada es el cuello y piso vesical (34 %), seguido de las paredes laterales (30 %) y posterior (18 %) (19). Los síntomas de vaciado fueron más frecuentes (59 %) en los de tipo endovesical y, principalmente, cercanos el cuello (19)(24).

Algunos autores han propuesto a la ecografía transvaginal como método de evaluación de primera línea (25). El aspecto ecográfico corresponde a una masa de ecogeneidad homogénea, bien delimitada y de forma más o menos circular. En tumores endoluminales, la mucosa se presenta como un halo hiperecogenio que recubre la masa (26). Esto indicaría que la lesión no es de origen epitelial(26). La cistoscopía ha sido el examen más ampliamente utilizado (19). Es útil para diferenciar la localización intramural de la endoluminal. Éstos últimos se observan como masas redondeadas cubiertas por mucosa regular (19), aunque en ocasiones pude observarse ulceración (21). Los falsos negativos en este examen han correspondido a tumores pequeños o sin crecimiento endoluminal (19). Se ha descrito que la mitad de los tumores de pared anterior no son diagnosticados a través de cistoscopía (19). La tomografía axial computada (TC) con contraste es útil para diferenciar el contenido de la lesión y su relación con las estructuras circundantes (22). En cuanto a la resonancia nuclear magnética (RNM), los leiomiomas se observan como nódulos de baja intensidad, de superficie regular y con límites bien definidos (27). Podría tener mayor rendimiento para delimitar la lesión (detrusor-mucosa) (28). En la urografía endovenosa, actualmente en desuso, se podía observar un defecto de llene vesical y dilatación del sistema colector en caso de localización obstructiva. Pese a lo anterior, no existe método que permita diferenciar la etiología benigna de los leiomiosarcomas. Las punciones de las lesiones dan poca información (19). Las muestras obtenidas por RTU o biopsia excisional permiten el diagnóstico (19).

El tratamiento quirúrgico es efectivo en la gran mayoría de los pacientes(18)(19)(20). La recidiva es infrecuente (18)(19)(20). Para tumores endoluminales, la RTU constituye el método diagnóstico – terapéutico (19), siendo el tamaño tumoral y la ubicación las principales limitantes. En cuanto a tumores intramurales o extravesical, la enucleación y la cistectomía parcial son efectivos. Dado que la enucleación es fácil, el tratamiento conservador es la principal alternativa terapaéutica (29) (30)(31). Las complicaciones son infrecuentes. Sólo se ha reportado una fístula vesicovaginal luego de una RTU (19).

Discusión

El caso presentado constituye un ejemplo de la presentación de la OTS en la mujer, pues se presentan simultáneamente síntomas de vaciado y almacenamiento. Esto sumado a la ausencia de cirugía pelviana - genital, el examen físico anodino y las características de UFM (Qmax 12 mL/seg y curva asimétrica, prolongada y discontinua) se sospechó BOO y decidió realizar el estudio urodinámico para confirmar el diagnóstico. El estudio flujo/presión resultó indeterminado según los índices de Solomon (BOOif: 8,8) y Blaivas (por Qmax >12 mL/seg) (1). Se continuó con el estudio endoscópico. Previo al ingreso a la vejiga con el cistoscopio flexible se observó disminución del lumen en la cara anterior de la unión uretro-vesical, con lo que se sospechó efecto de masa, lo que se confirmó en la retrovisión. Dado que el tumor no presentaba compromiso mucoso, se sospechó que la lesión podría provenir de las otros componentes de la pared vesical, lo que se corroboró con el diagnóstico histopatológico. Se ha descrito que sólo la mitad de los leiomiomas de la cara anterior de la vejiga se diagnostican con cistoscopía. Esto podría explicarse por la poca masificación de la cistoscopía flexible previo al 2000. En todos los reportes descritos, el tratamiento quirúrgico (independiente de la técnica escogida) es exitoso y con bajas complicaciones.

Conclusión

El diagnóstico de BOO en la mujer es complejo, se requiere un alto índice de sospecha dado lo inespecífico de la sintomatología y los estudios no invasivos. El estudio urodinámico es el pilar del diagnóstico, además del examen físico, las imágenes y la endoscopía. En el caso de los leiomiomas vesicales o uretrales, el examen endoscópico es mandatorio. Dado el comportamieno benigno y la fácil enucleación de este tumor, el tratamiento quirúrgico parece ser exitoso, demostrado en este caso donde a pesar de una resección subóptima, con persistencia de tejido residual, la paciente ha evolucionado favorablemente hasta el momento.

Bibliografía

1. Blaivas JG, Groutz A. Bladder outlet obstruction nomogram for women with lower urinary tract symptomatology. Neurourology and Urodynamics [Internet]. 2000 Jan 1;19(5):553–64. Available from: https://doi.org/10.1002/1520-6777(2000)19:5 % 3C553::AID-NAU2 % 3E3.0.CO
2. Farrar D, Osborne J, Stephenson T, Whiteside C, Weir J, Berry J, et al. A urodynamic view of bladder outflow obstruction in the female: factors influencing the results of treatment. British journal of urology [Internet]. 1975 [cited 2021 Sep 18];47(7):815–22. Available from: https://pubmed.ncbi.nlm.nih.gov/1241332/
3. Massey J, Abrams P. Obstructed voiding in the female. British journal of urology [Internet]. 1988 [cited 2021 Sep 18];61(1):36–9. Available from: https://pubmed.ncbi.nlm.nih.gov/3342298/
4. Rees D, Whitfield H, Islam A, Doyle P, Mayo M, Wickham J. Urodynamic findings in adult females with frequency and dysuria. British journal of urology [Internet]. 1975 [cited 2021 Sep 18];47(7):853–60. Available from: https://pubmed.ncbi.nlm.nih.gov/1241333/
5. Blasco Casares FJ, Sacristán Sanfelipe J, Ibarz Servio L, Batalla Cadira JL, Ruiz Marcellán FJ. [Characteristics of bladder leiomyoma in our setting]. Archivos espanoles de urologia. 1995 Dec;48(10):987–90.
6. Malde S, Solomon E, Spilotros M, Mukhtar B, Pakzad M, Hamid R, et al. Female bladder outlet obstruction: Common symptoms masking an uncommon cause. Lower urinary tract symptoms [Internet]. 2019 Jan 1 [cited 2021 Sep 18];11(1):72–7. Available from: https://pubmed.ncbi.nlm.nih.gov/28990728/
7. Abrams P, Cardozo L, Fall M, Griffiths D, Rosier P, Ulmsten U, et al. The standardisation of terminology in lower urinary tract function: report from the standardisation sub-committee of the International Continence Society. Urology [Internet]. 2003 Jan 1 [cited 2021 Sep 18];61(1):37–49. Available from: https://pubmed.ncbi.nlm.nih.gov/12559262/
8. Biers S, Harding C, M B, Thiruchelvam N, Hamid R, Sahai A, et al. British Association of Urological Surgeons (BAUS) consensus document: Management of female voiding dysfunction. BJU international [Internet]. 2021 [cited 2021 Sep 18]; Available from: https://pubmed.ncbi.nlm.nih.gov/33772995/
9. Brucker B, Shah S, Mitchell S, Fong E, Nitti M, Kelly C, et al. Comparison of urodynamic findings in women with anatomical versus functional bladder outlet obstruction. Female pelvic medicine & reconstructive surgery [Internet]. 2013 [cited 2021 Sep 18];19(1):46–50. Available from: https://pubmed.ncbi.nlm.nih.gov/23321659/
10. Gravina G, Costa A, Galatioto G, Ronchi P, Tubaro A, Vicentini C. Urodynamic obstruction in women with stress urinary incontinence--do nonintubated uroflowmetry and symptoms aid diagnosis? The Journal of urology [Internet]. 2007 Sep [cited 2021 Sep 18];178(3 Pt 1):959–64. Available from: https://pubmed.ncbi.nlm.nih.gov/17632142/
11. Klijer R, Bar K, Bialek W. Bladder outlet obstruction in women: difficulties in the diagnosis. Urologia internationalis [Internet]. 2004 [cited 2021 Sep 18];73(1):6–10. Available from: https://pubmed.ncbi.nlm.nih.gov/15263784/
12. Akikwala T, Fleischman N, Nitti V. Comparison of diagnostic criteria for female bladder outlet obstruction. The Journal of urology [Internet]. 2006 Nov [cited 2021 Sep 18];176(5):2093–7. Available from: https://pubmed.ncbi.nlm.nih.gov/17070266/
13. VW Nitti, LM Tu, J Gitlin. Diagnosing bladder outlet obstruction in women. Journal of Urology. 1999;161:1525.
14. Rademakers K, Apostolidis A, Constantinou C, Fry C, Kirschner-Hermanns R, Oelke M, et al. Recommendations for future development of contractility and obstruction nomograms for women. ICI-RS 2014. Neurourology and urodynamics [Internet]. 2016 Feb 1 [cited 2021 Sep 18];35(2):307–11. Available from: https://pubmed.ncbi.nlm.nih.gov/26872573/
15. E S, H Y, M D, T R, E A, TJ G. Developing and validating a new nomogram for diagnosing bladder outlet obstruction in women. Neurourology and urodynamics [Internet]. 2018 Jan 1 [cited 2021 Sep 18];37(1):368–78. Available from: https://pubmed.ncbi.nlm.nih.gov/28666055/
16. J Lindsay, E Solomon, M Nadeem, M Pakzad, R Hamid, J Ockrim, et al. Treatment validation of the Solomon-Greenwell nomogram for female bladder outlet obstruction. Neurourology and urodynamics [Internet]. 2020 Jun 1 [cited 2021 Sep 18];39(5):1371–7. Available from: https://pubmed.ncbi.nlm.nih.gov/32249980/
17. Knoll LD, Segura JW, Scheithauer BW. LEIOMYOMA OF THE BLADDER. The Journal of Urology. 1986;136:906–8.
18. Goluboff ET, O'Toole K, Sawczuk IS. Leiomyoma of bladder: Report of case and review of literature. Urology. 1994;43(2):238–41.
19. Silva-Ramos M, Massó P, Versos R, Soares J, Pimenta A. Bladder leiomyoma. A pooled analysis of 90 cases. Actas Urologicas Espanolas. 2003;27(8):581–6.
20. Park JW, Jeong BC, Seo S Il, Jeon SS, Kwon GY, Lee HM. Leiomyoma of the Urinary Bladder: A Series of Nine Cases and Review of the Literature. Urology. 2010 Dec 1;76(6):1425–9.
21. Cornella JL, Larson TR, Lee RA, Magrina JF, Kemmerer-Doak D, Hayden GE, et al. Leiomyoma of the female urethra and bladder: Report of twenty-three patients and review of the literature. In: American Journal of Obstetrics and Gynecology. Am J Obstet Gynecol; 1997. p. 1278–85.
22. Khater N, Sakr G. ONCOLOGY/RECONSTRUCTION REVIEW Bladder leiomyoma: Presentation, evaluation and treatment. Arab Journal of Urology. 2013;11:54–61.
23. Campbell EW, John G, Gislason ". Benign Mesothelial Tumors of the Urinary Bladder: Review of Literature and a Report of a Case of Leiomyoma. The Journal of Urology. 1953;70(5):733–42.
24. Kabalin JN, Freiha FS, Niebel JD. Leiomyoma of bladder report of 2 cases and demonstration of ultrasonic appearance. Urology. 1990;35(3):210–2.
25. Fernández Fernández A, Maganto Pavón E, Mayayo Dehesa T, Romero Maroto J, Escudero Barrilero A. [Technics for the morphologic study of leiomyoma of the bladder surface in women]. Actas urologicas espanolas. 1989;13(3):213–6.
26. Fernández Fernández A, Mayayo Dehesa T. Leiomyoma of the urinary bladder floor: Diagnosis by transvaginal ultrasound. Urologia Internationalis. 1992;48(1):99–101.
27. Sundaram CP, Rawal A, Saltzman B. Characteristics of bladder leiomyoma as noted on magnetic resonance imaging. Urology. 1998 Dec;52(6):1142–3.
28. Wenz W, Sommerkamp H, Dinkel E. Leiomyoma of the bladder. Urologic radiology. 1986 Dec;8(1):114–7.
29. Delahunt B, Nacey JN, Ferguson AF. Giant sclerosing leiomyoma of bladderpresenting as chronic renal failure. Urology. 1991;37(3):270–2.
30. Torrubia Romero FJ, Montañés Medina P, Sánchez González M, Sánchez Gómez E. [Bladder leiomyoma]. Archivos espanoles de urologia. 1988;41(1):17–21.
31. Broessner C, Klingler CH, Bayer G, Pycha A, Kuber W. A 3,500-Gram Leiomyoma of the Bladder: Case Report on a 3-Year Follow-Up after Surgical Enucleation. Urologia Internationalis. 1998;61(3):175–7.