CASO CLÍNICO

Esquistosomiasis urogenital. Aportación de un caso clínico

Urogenital Schistosomiasis. Contribution of a clinical case

Pérez Sánchez YR[1]

1. Especialista en Primer Grado de Medicina General Integral, Especialista en Primer Grado de Urología, Diplomado de Endourología y Litotricia Extracorporea. Hospital Quirúrgico General ¨Islas Seychelles¨, Seychelles.

AUTOR corresponsal: **Pérez Sánchez YR**
yoandyronnyp@gmail.com

RESUMEN

La esquistosomiasis urinaria o bilharzia es una enfermedad tropical causada por gusanos del género *Schistosoma*. Es una enfermedad endémica que afecta a casi toda África y Oriente Medio. El ciclo de transmisión requiere la contaminación de las aguas superficiales, por excretas de caracoles de agua dulce específicos, como huéspedes intermediarios y contacto humano con el agua. Las reacciones inmunopatológicas contra los huevos de esquistosoma atrapados en los tejidos conducen a enfermedades inflamatorias y obstructivas en el sistema urinario (*S. haematobium), pudiendo llevar al paciente a una enfermedad renal crónica de tipo obstructiva.* Se presenta un caso clínico cuyo objetivo es mostrar la aplicación de la endourologia alta mediante derivación urinaria por cateterismo ureteral JJ, en una mujer joven emigrante de Madagascar que consultó por dolor lumbar derecho a tipo cólico sin hematuria terminal ni síndrome miccional irritativo. El estudio parasitológico en orina detectó huevos de Schistosoma; la biopsia de mucosa y musculo vesical informó ligera displasia urotelial con huevos de Schistosoma haematobium. Se realizó derivación urinaria supravesical derecha mediante cateterismo ureteral JJ. Actualmente, la paciente se encuentra asintomática tras tratamiento con Praziquantel. Se concluye que la endourologia asociada a la terapia médica es una opción terapéutica válida en la esquistosomiasis urogenital.

PALABRAS CLAVE: Esquistosomiasis, diagnóstico, cirugía.

SUMMARY

Urinary schistosomiasis or bilharzia is a tropical disease caused by worms of the genus Schistosoma. It is an endemic disease that affects almost all of Africa and the Middle East. The transmission cycle requires the contamination of surface waters, by excreta of specific freshwater snails, as intermediate hosts and human contact with water. Immunopathological reactions against schistosome eggs trapped in the tissues lead to inflammatory and obstructive diseases in the urinary system (S. haematobium), which can lead the patient to chronic obstructive kidney disease. We present a clinical case whose objective is to show the application of high endourology by urinary diversion by ureteral catheterization JJ, in a young migrant woman from Madagascar who consulted for right back pain to colic type without terminal hematuria or irritative voiding syndrome. The parasitological study in urine detected Schistosoma eggs; Mucosal and bladder muscle biopsy reported slight urothelial dysplasia with eggs of Schistosoma haematobium. Right supravesical urinary diversion was performed by ureteral catheterization JJ. Currently, the patient is asymptomatic after treatment with Praziquantel. It is concluded that the endourology associated with medical therapy is a valid therapeutic option in urogenital schistosomiasis.

KEYWORDS: Schistosomiasis, diagnosis, surgery.

INTRODUCCIÓN

La esquistosomiasis o bilharzia es una enfermedad tropical causada por gusanos del género *Schistosoma*. El ciclo de transmisión requiere la contaminación de las aguas superficiales por excretas, caracoles de agua dulce específicos como huéspedes intermediarios y contacto humano con el agua. Las principales especies causantes de enfermedades son *S. haematobium, S. mansoni* y *S. japonicum*. Según la OMS, 200 millones de personas se infectaron en el 2006 en todo el mundo, lo que llevo a la pérdida de 153 millones de años de vida ajustados por discapacidad. La esquistosomiasis se caracteriza por una epidemiología focal y una distribución de la población sobre dispersada, con tasas de infección más altas en niños que en adultos[1-2]. Las reacciones inmunopatológicas contra los huevos de esquistosoma atrapados en los tejidos conducen a enfermedades inflamatorias y obstructivas en el sistema urinario (*S haematobium)* o enfermedad intestinal, inflamación hepatoesplénica y fibrosis hepática (S *mansoni, S japonicum*). El estándar de diagnóstico es la demostración microscópica de huevos en las excretas. El Praziquantel es el tratamiento farmacológico de elección. Se han logrado grandes avances en el control de la enfermedad a través de la quimioterapia basada en la población[3-4]. La presencia de hematuria acompañado o no de síndrome miccional en una paciente joven originario o viajero reciente en zonas endémicas debe hacernos pensar en una esquistosomiasis vesical, en este caso la paciente acude, solo, con dolor lumbar tipo cólico sin antecedentes de hematuria terminal recurrente ni síndrome urinario irritativo.

PRESENTACIÓN DEL CASO

Femenina de 25 años de edad, con antecedentes personales de salud anterior. Emigro hace dos años de Madagascar y actualmente trabaja como procesador de pescado en una empresa privada. Acude a cuerpo de guardia presentando dolor lumbar derecho a tipo cólico sin antecedentes de hematuria macroscópica recurrente ni síndrome urinario irritativo. La paciente negó cualquier trauma, actividad sexual o antecedentes familiares de enfermedad significativa. En la exploración física se constatan dolorosos los puntos posteriores derechos pielorenoureterales (costovertebrales y costomusculares), así como la puñopercusión en fosa lumbar derecha. El ultrasonido abdominal revelo una moderada ureterohidronefrosis derecha, por lo que se realizó un UROTAC no contrastado de urgencia, no determinándose causa obstructiva intraluminal (Fig.1). Se realizó el ingreso hospitalario para estudio. Como datos analíticos se destacan: Hb 13.2 g/L, leucograma de $8.3X10^3$/L, segmentados 67.4 % y eosinofilia 25.7 % con cifras normales de creatinina y urea. En el sedimento urinario observó una piuria considerable con bacteriuria de baja intensidad y microhematuria. Posteriormente se le realiza UROTAC contrastado visualizándose ureterohidronefrosis derecha severa con retardo en la captación y la eliminación del contraste en el hemisistema renoureteral derecho (Fig. 2). Descartado por urocultivo una infección aguda bacteriana del tracto urinario, se realizó una cistoscopia que mostró lesiones blancas punteadas en el urotelio de la vejiga de los cuales se toma muestra para biopsia y se toma orina para estudio específico de huevos de Schistosoma. Se

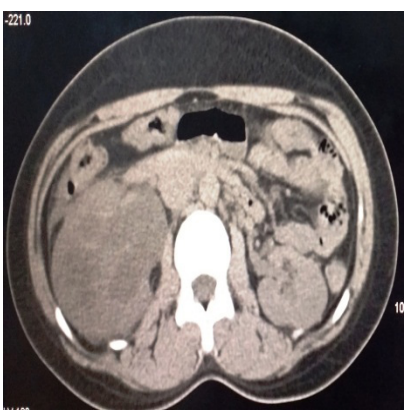

FIGURA 1

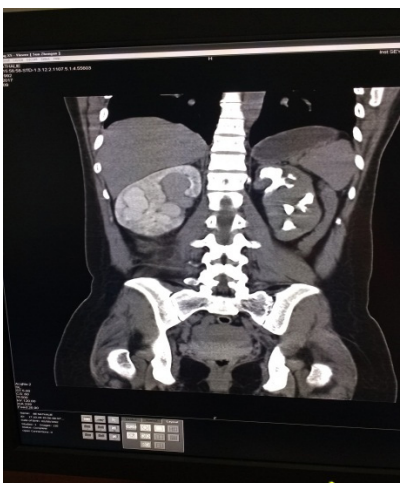

FIGURA 2

realiza ureteroscopía derecha donde se determina sitio de estenosis en uréter intramural derecho, con el resto del trayecto sin afección, se deja catéter ureteral JJ stents (Fig. 3). Se visualizaron huevos de S. haematobium en orina y se observó ligera displasia urotelial y huevos de Schistosoma en la biopsia de la mucosa y musculo vesical. Se trató a la paciente con Praziquantel oral 2400mg repartidos en dos dosis (40mg/kg/12h). El catéter ureteral JJ fue retirado a los 90 días. Hoy se encuentra asintomática, bajo seguimiento urológico mediante citología urinaria y ultrasonido control.

FIGURA 3

DISCUSIÓN

La esquistosomiasis humana es una enfermedad crónica causada por esquistosoma (tremátodos de la sangre). Los vermes adultos de ambos sexos apareados cohabitan en los plexos venosos de las vísceras abdominales. Los vermes del Schistosoma haematobium se alojan sobre todo en el plexo venoso perivesical en los humanos y causa esquistosomiasis urinaria. S. haematobium ha sido un flagelo en el Oriente Medio y África durante milenios y aun representa una causa importante de enfermedad y muerte en estas zonas[5]. Los médicos egipcios de la dinastía XI (1900 a.C.) reconocían el signo y síntoma cardinal, la hematuria. Theodore Bilharz, un patólogo alemán que trabajó en El Cairo a fines de 1800, describió por primera vez, pares de vermes en las venas mesentéricas de autopsias y los relacionó con huevos hallados en excreciones humanas[6].

Las personas se infectan cuando las cercarias del gusano, liberadas por ciertos caracoles de agua dulce, penetran en la piel durante el contacto con aguas contaminadas. El caracol es un huésped intermediario, que forma parte del ciclo vital del parásito y que, a su vez, se infecta por los huevos expulsados con la orina o heces humanas. La infestación sucede durante el contacto con agua de balsas, ríos o pantanos donde se encuentran las larvas del gusano (cercarias). El baño y la pesca son las principales actividades relacionadas con la infección[6].

La especie *S. haematobium* presenta un tropismo específico por los plexos perivesicales y por el aparato urinario. Tras varios años de sintomatología urológica no diagnosticada ni tratada aparece la denominada uropatía bilharziana, caracterizada por una reacción inflamatoria granulomatosa con lesiones fibróticas irreversibles que se producen por la respuesta inmune contra los huevos que se depositan en las paredes de la vejiga urinaria. Las lesiones más frecuentes en este período son la esclerosis, cálculos, calcificación e hipertrofia de las paredes vesicales[7]. La citología y cistoscopia junto con pruebas imagen (ecografía, tomografía computarizada, urografía intravenosa y uretrografía retrógrada y miccional) son importantes para detectar lesiones coexistentes en toda la vía urinaria, como estenosis, esclerosis y nódulos granulomatosos (bilharziomas) a diferentes niveles[8]. También pueden darse casos de cólico nefrítico, pielonefritis, pielonefrosis, hidronefrosis, litiasis renal y afectación de uretra, vesículas seminales, próstata, conductos deferentes, epidídimo y testículos. Los genitales femeninos se afectan con más frecuencia que los masculinos, dañándose ovarios, trompas de Falopio, útero y vagina, además de la vía urinaria[8]. Habitualmente los pacientes se presentan con un síndrome hematúrico terminal recurrente acompañado de un síndrome irritativo miccional, siendo poco frecuente el síndrome doloroso lumboabdominal, como forma de presentación de dicha infestación.

El caso clínico expuesto tiene datos significativos para orientar hacia el diagnóstico una esquistosomiasis urinaria: es importante tener en cuenta la procedencia del paciente de un área endémica como Madagascar, es adulto joven que presenta dolor lumbar a tipo cólico, con buen estado general sin antecedentes de enfermedad renal litiásica, todo ello asociado a eosinofilia moderada. La particularidad del caso clínico, es su forma de presentación como síndrome doloroso lumboabdominal, infrecuente para esta patología. P.M. Neal, publicó un caso similar, pero en masculino joven que acudió con disuria y dolor abdominal, no acompañado de hematuria y con ureterohidronefrosis, que fue tratado con cateterismos ureterales intermitentes semanales y tratamiento con Praziquantel.

CONCLUSIÓN

Es conveniente tener presente que el diagnóstico y el tratamiento de la esquistosomiasis urogenital se puede hacer desde la atención primaria, ya que probablemente es el lugar donde primero consultará el paciente. Para

ello se debe tener en cuenta la fuerte asociación existente entre hematuria macroscópica o microscópica indolora y *Schistosoma haematobium* en pacientes procedentes zonas endémicas, muy especialmente de África subsahariana. No obstante, aunque el diagnóstico y el tratamiento son factibles de realizarse en el primer nivel asistencial, se recomienda continuar una exploración especializada para valorar posibles complicaciones.

REFERENCIAS BIBLIOGRÁFICAS

1. Prof. Bruno Gryseels, Katja Polman , Jan Clerinx, Prof. Luc Kestens. Esquistosomiasis Humana. The Lancet [Internet]. 2006 [citado 20 Jul 2017];368(9541):1106-1118. Disponible en: http://www.thelancet.com/journals/lancet/article/PIIS0140-6736(06)69440-3/fulltext
2. Rey CH , Dickman K , Tisch DJ. Reevaluación del costo de la infección helmíntica crónica: un metanálisis de los resultados relacionados con la discapacidad en la esquistosomiasis endémica. The Lancet [Internet]. 2005 [citado 20 Jul 2017];365(9470):1561-9. Disponible en: https://www.ncbi.nlm.nih.gov/pubmed/15866310
3. Charles H. King. Es hora de disipar el mito de la esquistosomiasis "asintomática". PLoS Negl Trop Dis [Internet]. 2015 [citado. 20 Jul 2017] 9(2):e0003504. Disponible en: https://www.ncbi.nlm.nih.gov/pmc/articles/PMC4335065/
4. Dr. Daniel G Colley, Amaya L Bustinduy, W Evan Secor, Charles H King. Esquistosomiasis humana. The Lancet [Internet]. 2014 [citado 20 Jul 2017];383(9936):2253-2264. Disponible en: http://www.sciencedirect.com/science/article/pii/S0140673613619492#!
5. Stothard JR, Ameri H, Khamis IS, Blair L, Nyandindi US, Kane RA. Parasitological and malacological surveys reveal urogenital schistosomiasis on Mafia Island, Tanzania to be an imported infection. The Lancet [Internet]. 2013 [20 Jul 2017]; Vol 128(2):326-33. Disponible en: https://www.ncbi.nlm.nih.gov/pubmed/23010161
6. Patrick C Walsh. Esquistosomiasis urinaria. Vol 1. 8va ed. Bogota. Editorial Médica Panamericana S.A; 2004.
7. Cabrejas Lalmolda A, García Vidal M, Conchello Monleón R, Galbe Sánchez-Ventura J. Esquistosomiasis como causa de hematuria macroscópica. Rev Pediatr Aten Primaria. 2012; 14:239-42.
8. A Bedoya del Campillo, PA Martínez-Carpio, MJ Leal, N Lleopar. Diagnóstico y tratamiento de la esquistosomiasis vesical desde la atención primaria penitenciaria: a propósito de un caso. RESP [Internet]. 2012 [20 Jul 2017]; Vol 14(2):104-246. Disponible en: http://www.sanipe.es/OJS/index.php/RESP/article/view/104/246